



Naar dit modelprotocol wordt verwezen in NVOG-kwaliteitsnorm 6, Prenatale screening op foetale afwijkingen.

1 ACHTERGROND

De betrouwbaarheid van de foetale nekplooiemeting in het eerste trimester van de zwangerschap voor de detectie van trisomie 21 wordt voor een deel bepaald door de deskundigheid en ervaring van de echoscopist, en voorts door de kwaliteit van de echoapparatuur. Voor een optimale betrouwbaarheid van deze meting is een hoge mate van nauwkeurigheid en precisie vereist. De consequenties van een onnauwkeurige meting kunnen aanzienlijk zijn. Dit kan leiden tot een over- dan wel onderschatting van de kans op een kind met trisomie 21 (achterafkans). Dit kan betekenen dat deze achterafkans nét boven of nét onder het afkappunt valt dat gekozen is als grens waarbij er een indicatie is voor invasieve diagnostiek.

De NT-meting maakt deel uit van de combinatietest (kansbepalende test in het eerste trimester van de zwangerschap op basis van een combinatie van de NT-meting en de vroege maternale serumscreening: PAPP-A en vrij β -HCG). De bijdrage van een ongunstige NT-meting aan de definitieve kansberekening op basis van de combinatietest is groter dan de bijdrage van een ongunstige uitslag op basis van de vroege maternale serumscreening. Dit onderstreept het belang van een accurate meting van de foetale nekplooi.

2 VOORWAARDEN EN UITVOERING

Om de betrouwbaarheid van de NT-meting te waarborgen worden hoge kwaliteitseisen gesteld aan apparatuur, echoscopist en uitvoering van de meting. Deze moeten voldoen aan de eisen als hieronder beschreven.

2.1 Eisen te stellen aan de apparatuur

De echoscopische apparatuur die wordt gebruikt voor het verrichten van een NT meting dient te voldoen aan de volgende eigenschappen:

- Aanwezigheid van een hoge resolutie. De apparatuur dient, conform het gestelde in NVOG-kwaliteitsnorm 4, Echoscopie, in een periode van vijf jaar afgeschreven te worden. Een alternatief is continue upgrading van belangrijke software en hardware waardoor de hoge kwaliteit van het beeld blijvend is.
- Aanwezigheid van een abdominale en een vaginale transducer.
- Mogelijkheid om beelden vast te leggen (thermische zwart-wit foto's en video/DVD).
- Mogelijkheid om de meting in decimalen van mm weer te geven (0,1 mm).

Het correct verrichten van de meting kan worden vereenvoudigd en geoptimaliseerd door apparatuur met cineloop en de mogelijkheid om bij stilstaand beeld ('freeze' mode) uit te vergroten.

2.2 Eisen te stellen aan de echoscopist

De echoscopist moet voldoen aan het gestelde in NVOG-kwaliteitsnorm 6, Prenatale screening. De door de beroepsgroep erkende opleiding NT-meting kan worden verkregen door middel van:

- 1 een diploma Fetal Medicine Foundation (FMF) of
- 2 een andere door de beroepsgroep geaccrediteerde opleiding of
- 3 een praktische opleiding in een erkend centrum (nog nader te bepalen).

De echoscopist dient er zorg voor te dragen dat hij/zij op de hoogte blijft van nieuwe ontwikkelingen op het gebied van de echoscopische risicoschatting naar aangeboren afwijkingen. Het centrum waar de echoscopist werkt dient mee te werken aan het centraal vastleggen van de meetgegevens en het bepalen van NT-medianen op centrum- en individueel niveau.

2.3 Technische uitvoering¹

- 1 De foetale CRL moet tussen 45 en 84 mm zijn (11-13⁺⁶ weken).
- 2 Het onderzoek dient te beginnen met een overzicht van de uterusinhoud waarbij het aantal foetussen (bij meerlingen T- of λ-sign noteren), de foetale hartactie en de grove foetale anatomie (caput met midline echo, wervelkolom, buikwand, maag- en blaasvulling, extremiteiten, handen en voeten) worden beoordeeld. De CRL en de BPD worden gemeten. Op dit moment wordt besloten welke echoscopische benadering (abdominaal of vaginaal) zich meer leent voor het verkrijgen van een optimale visualisatie van de NT.
- 3 Streef naar een optimale mid-sagittale doorsnede van de foetus; bij de juiste doorsnede is het gezichtsprofiel duidelijk zichtbaar.
- 4 De foetus dient in een neutrale houding te liggen, dat wil zeggen met het hoofd in één lijn met de wervelkolom, dus geen hyperextensie of flexie (foto 1). Het opspringen van de foetus of het veranderen van de foetale positie door middel van bewegingen kan gestimuleerd worden door de moeder te laten hoesten.
- 5 Stel van tevoren de 'gain' zo laag mogelijk om de begrenzing van de witte lijnen goed zichtbaar te maken. Vermijd gebruik van 'tissue harmonic imaging' omdat dit de lijnen verdikt en onderbeoordeling in de hand werkt.
- 6 Maak onderscheid tussen de foetale huid en het amnion.

¹ Volgens richtlijnen van de Fetal Medicine Foundation (FMF), <http://www.fetalmedicine.com>

- 7 Vergroot het beeld zoveel mogelijk, idealiter tot alleen de nek, de borst en het profiel van de foetus in beeld zijn. Vergroten van het beeld kan zowel in stilstaand als in nog bewegend beeld (pre- of post-freeze zoom). De vergroting is acceptabel als bij een kleine beweging van de caliper slechts 0,1 mm verandering in de meting optreedt.
- 8 De maximale NT-dikte kan nu in stilstaand beeld worden gemeten (maximale zwarte zone). De calipers worden gepositioneerd met de horizontale lijn in het wit, grenzend aan de zwarte zone (binnenranden van de witte lijnen). Indien de overgang tussen zwart en wit vaag of onduidelijk is, dient de horizontale lijn van de caliper geplaatst te worden daar waar de twee echolijnen (1 die van de huid, 2 die van de onderliggende foetale structuren) duidelijk wit zijn en niet grijs (foto 2 en 3).
- 9 Meet het breedste gedeelte van de nekplooi.
- 10 De meting dient driemaal herhaald te worden met registratie van de maximale meting die voldoet aan bovengenoemde criteria.
- 11 Een foto van de gekozen meting dient te worden opgeslagen bij de cliëntgegevens. Bij navelstrengomstrengeling dient het gemiddelde van twee metingen ter weerszijden van de navelstrengcompressie te worden geregistreerd (foto 4).

3 ALGEMENE ADVIEZEN

- De echoscopist moet geduldig zijn. Kan geen goede NT-meting verkregen worden, overweeg dan om de meting op een later tijdstip (of een aantal dagen later) opnieuw te proberen.
- Het is beter géén NT meting te doen dan een slechte of onbetrouwbare NT!

4 SAMENVATTING

Vuistregel voor een goede NT-meting bij een CRL van 45-84 mm:

- Neutrale houding van de foetus
- Midsagittale doorsnede
- Optimale vergroting van het beeld
- Correcte plaatsing van de calipers
- Onderscheid tussen de nekplooi en het amnion

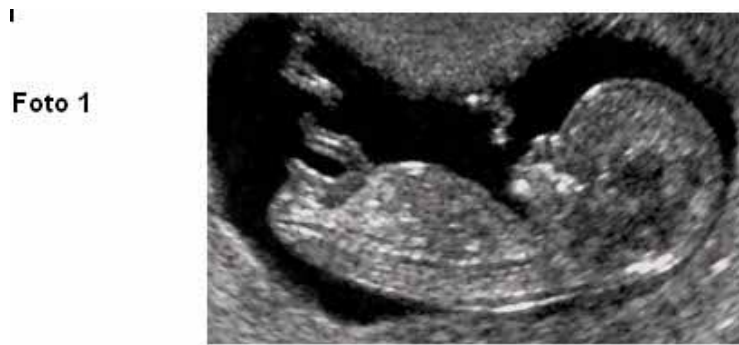

Foto 2

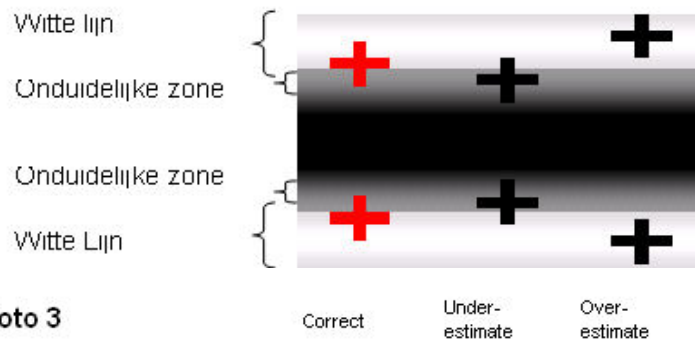


Foto 3

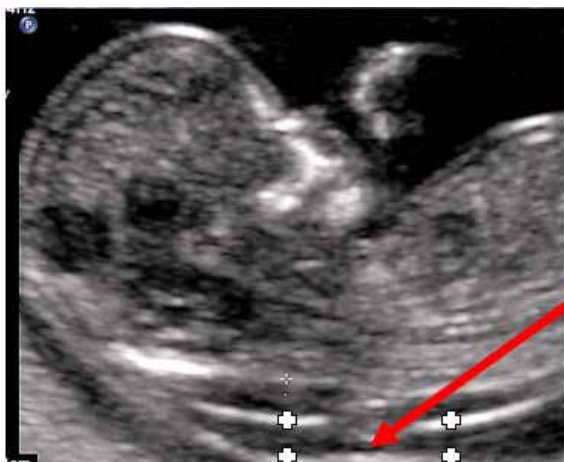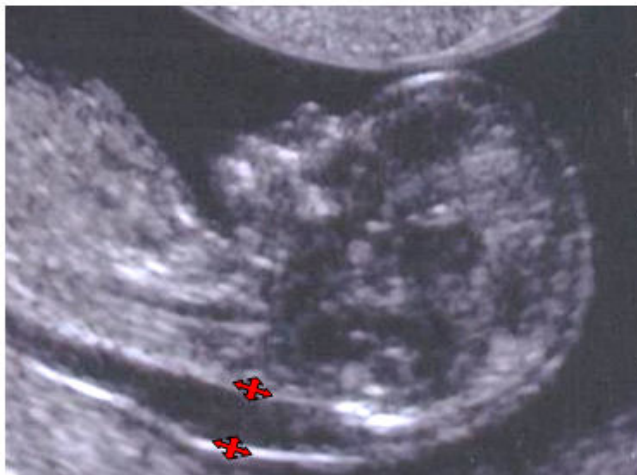


Foto 4

navelstreng



© 2005 Nederlandse Vereniging voor Obstetrie en Gynaecologie

Een modelprotocol beschrijft een klinische procedure en vormt een verlengstuk van wetgeving of documenten opgesteld door de NVOG. Incidentele omstandigheden kunnen het onmogelijk maken om aan alle aspecten van een protocol te voldoen. Afwijkingen dienen in een verslag te worden verantwoord.

Dit modelprotocol is samengesteld door de Werkgroep Foetale Echoscopie in samenwerking met de Koepel Kwaliteit.

De geldigheid van dit protocol eindigt uiterlijk vijf jaar na dagtekening.

Dagtekening november 2005

NVOG

Postbus 20075

3502 LB Utrecht

<http://www.nvog.nl>